

# Οστεοαρθρίτιδα γόνατος: θολωτή οστεοτομία κνήμης και διόρθωση με συσκευή Ilizarov

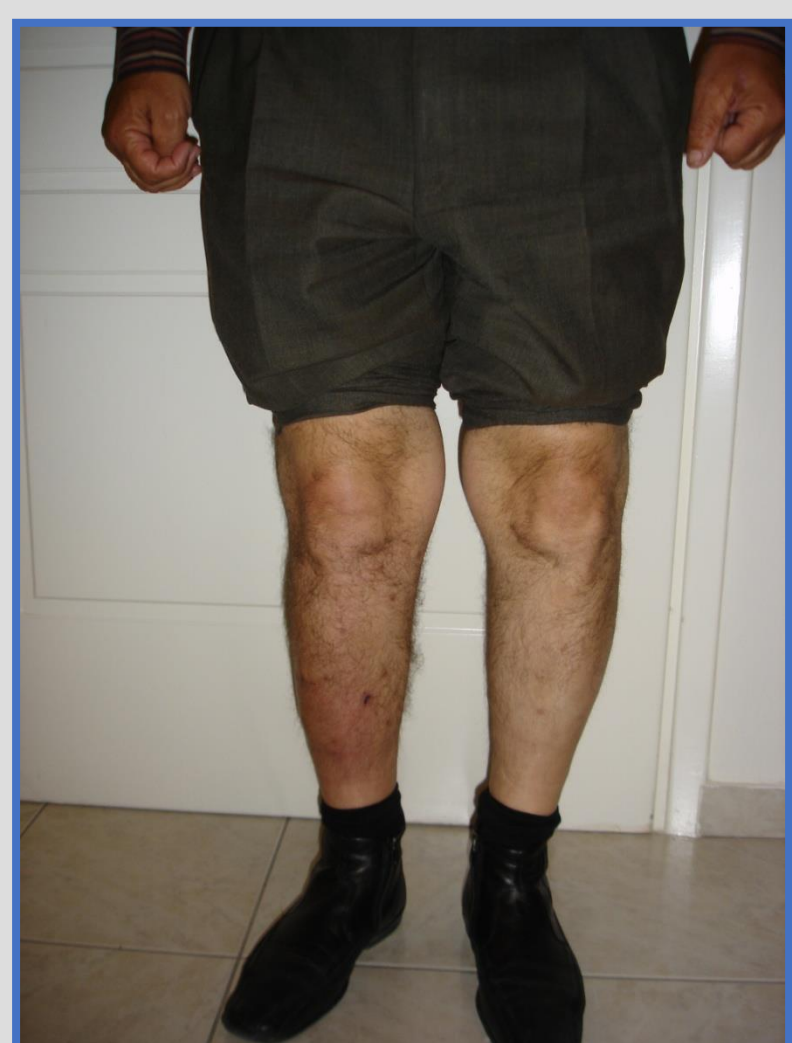Αλίκη Κοτσιλίνη, Βασιλική Πιπή, Ιωάννης Γαλανόπουλος, Σπυρίδων Σούκουλης, Μιχαήλ Μπέλτσιος  
Ορθοπαιδική Κλινική, Γενικό Νοσοκομείο Ελευσίνας «Θριάσιο»

## ΕΙΣΑΓΩΓΗ

Η διόρθωση των αξονικών παραμορφώσεων γύρω από το γόνατο μπορεί να καθυστερήσει την έναρξη της οστεοαρθρίτιδας γόνατος.

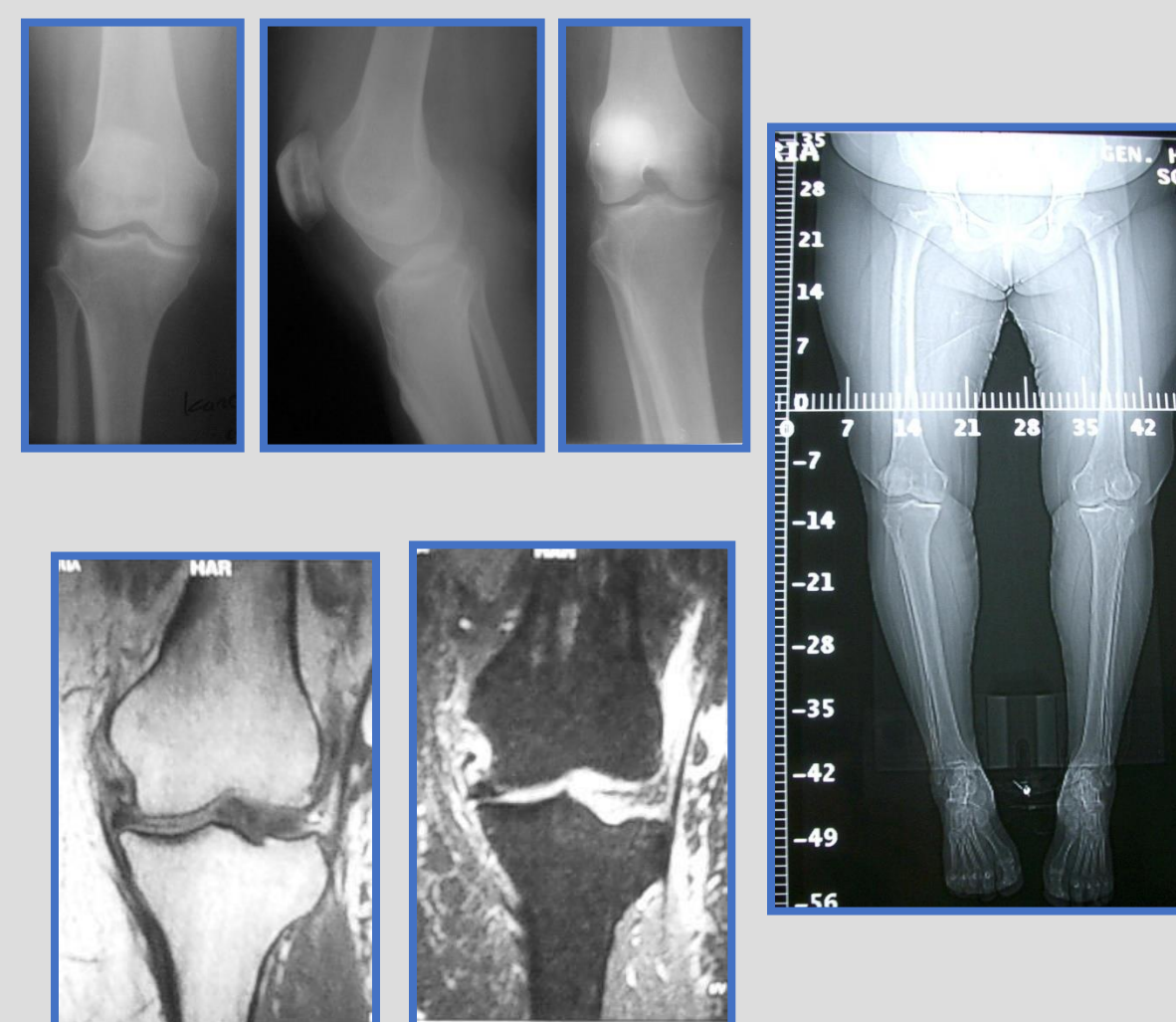
Η ακρίβεια της διόρθωσης της παραμόρφωσης εξαρτάται από τον ακριβή εντοπισμό της παραμόρφωσης.

Παρακάτω παρουσιάζουμε τα αποτελέσματά μας από τη θολωτή οστεοτομία εγγύς κνήμης για τη διόρθωση της ραιβότητας γόνατος σε ένα χρόνο με τη χρήση κυκλικών πλαισίων (Ilizarov)



## ΜΕΘΟΔΟΣ

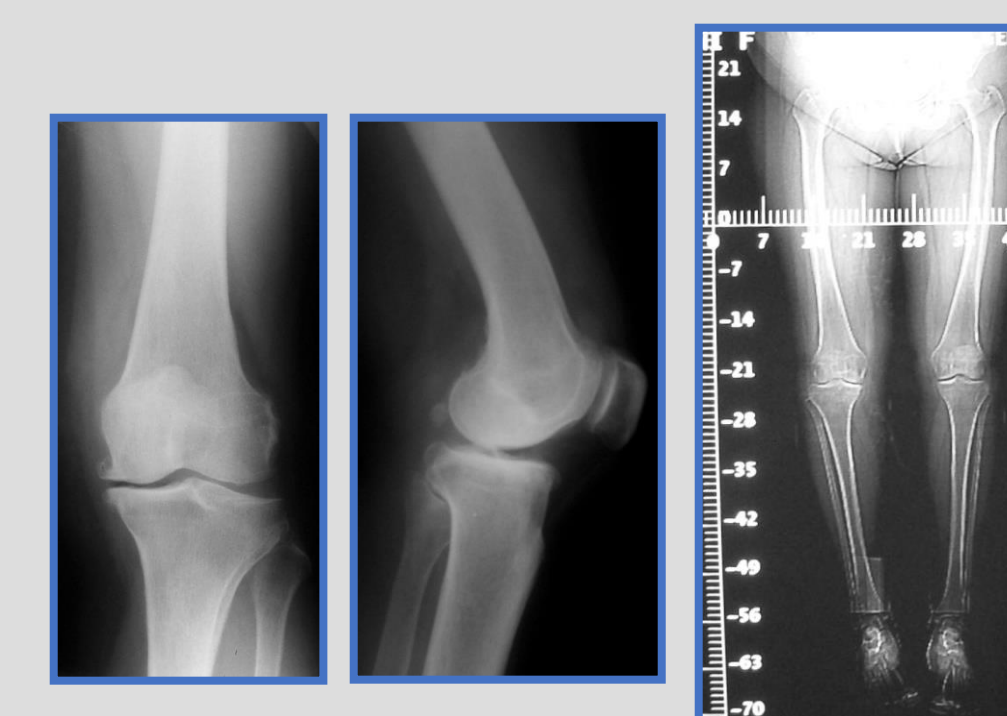
Πραγματοποιήθηκαν θολωτές οστεοτομίες εγγύς κνήμης και διόρθωση της ραιβότητας σε ένα χρόνο με τη χρήση κυκλικών πλαισίων σε 20 γόνατα ( 13 ασθενείς ), 8 γυναίκες και 5 άνδρες, ηλικίας 30-60 ετών (μέσος όρος 51 ετών). Τα κριτήρια επιλογής των ασθενών ήταν: μονοδιαμερισματική αρθρίτιδα έσω διαμερίσματος του γόνατος, ραιβότητα γόνατος και ηλικία έως 60 ετών. Όλοι οι ασθενείς υποβλήθηκαν σε απλή ακτινογραφία γόνατος, ορθοχρωματικές ακτινογραφίες κάτω άκρων και μαγνητική τομογραφία γόνατος.



## ΜΕΘΟΔΟΣ

Οι χειρουργικοί χρόνοι ήταν: 1)αρθροσκόπηση γόνατος, 2)τοποθέτηση κυκλικού πλαισίου, 3)οστεοτομία περιφερικής περόνης και οστεοτομία κνήμης (μόλις περιφερικά του κνημιαίου κυρτώματος), 4)αξονική διόρθωση ραιβότητας.

οι ασθενείς υπεβλήθησαν σε ακτινολογικό έλεγχο και ορθοχρωματικές ακτινογραφίες, σύμφωνα με τις οποίες έγιναν οι τελικές διορθώσεις του άξονα στο κυκλικό πλαίσιο



## ΜΕΘΟΔΟΣ

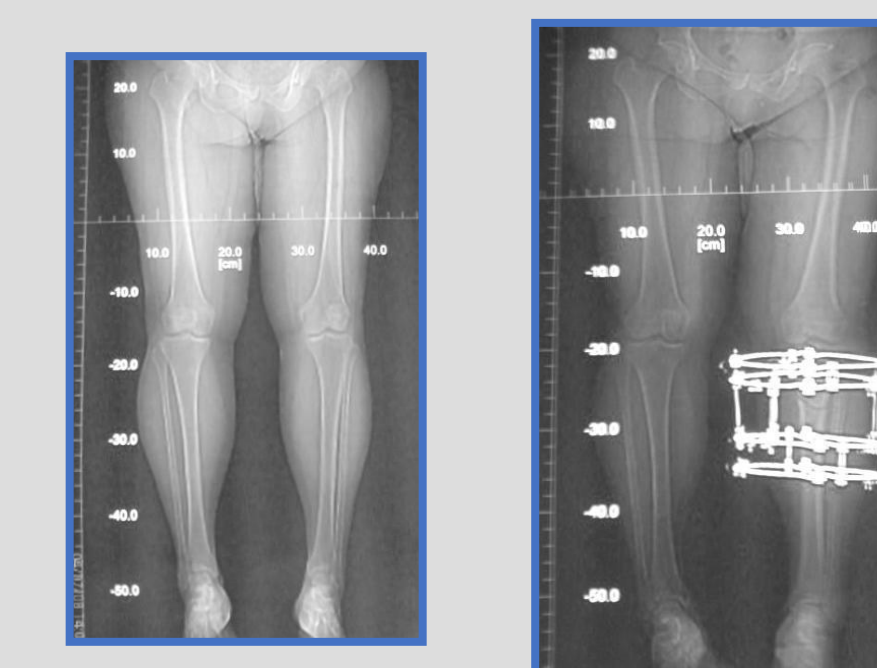
### ΜΕΤΑΓΧΕΙΡΗΤΙΚΑ

Η μετεγχειρητική παρακολούθηση των ασθενών κυμαίνεται μεταξύ 3 και 10 ετών (μέσος όρος 5 έτη).

Η μέση γωνία διόρθωσης ήταν 17 μοίρες.

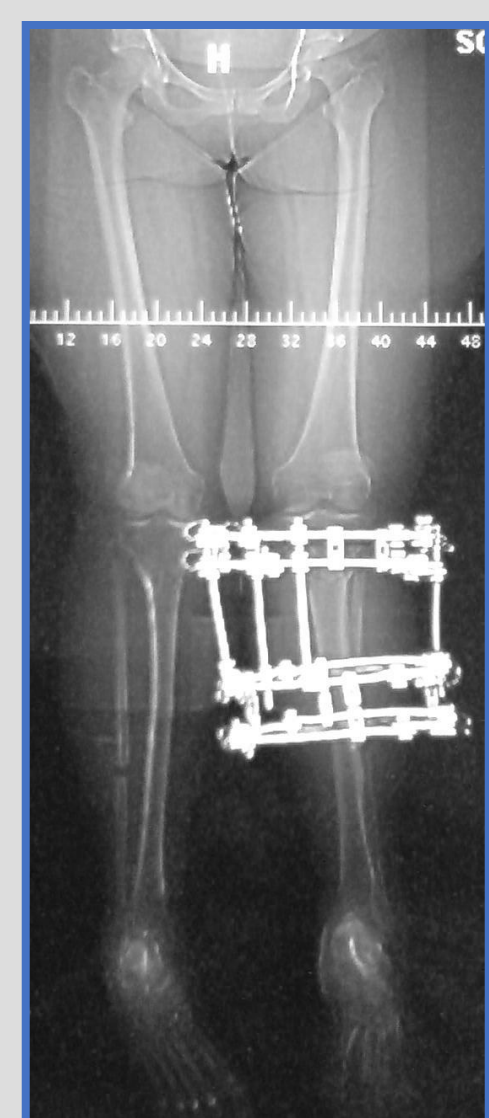Πλήρης φόρτιση έγινε στις 4-6 εβδομάδες μετεγχειρητικά και σε όλους τους ασθενείς είχαν αφαιρεθεί τα πλαίσια μέχρι την 12η εβδομάδα

Όλοι οι ασθενείς είχαν πλήρες εύρος κίνησης και 3 ασθενείς είχαν μέτριο πόνο.



## ΕΠΙΠΛΟΚΕΣ

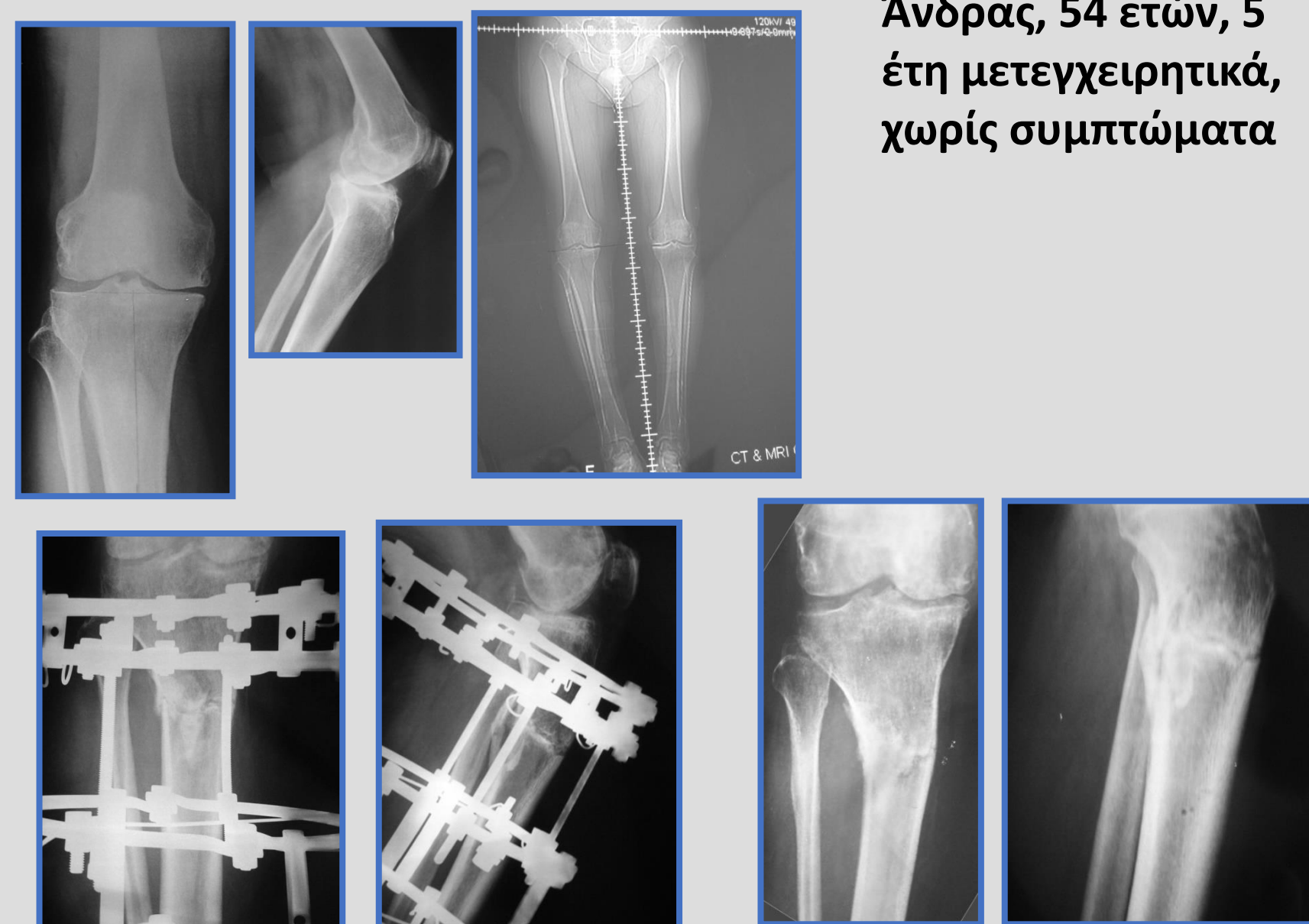Υπήρξε μία περίπτωση) σηπτικής αρθρίτιδας γόνατος που αντιμετωπίστηκε με αρθροσκοπική έκπλυση και αντιβιοτική αγωγή και σε 3 περιπτώσεις αναπτύχθηκε επιπολής φλεγμονή των βελόνων.



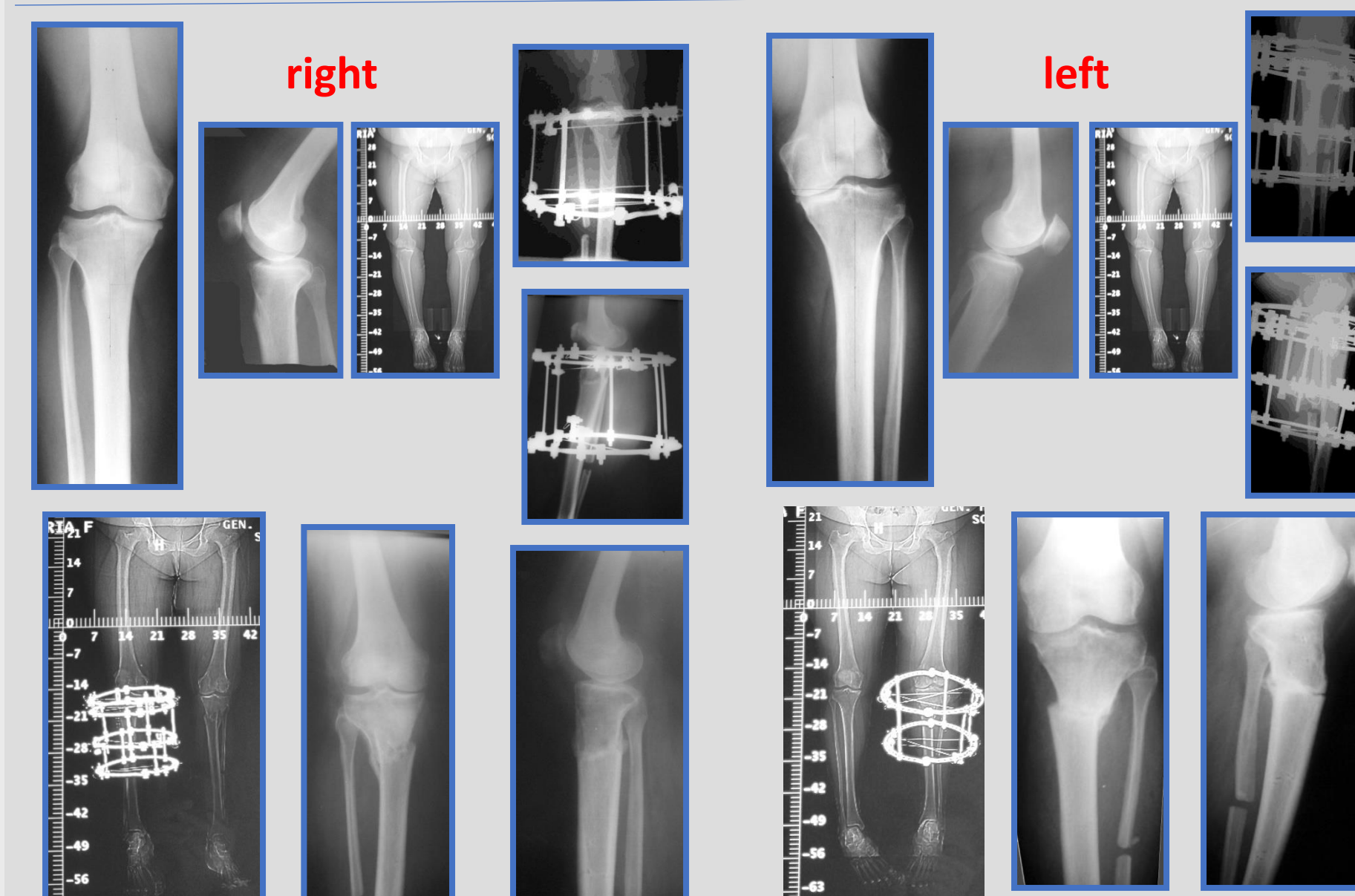
## ΑΠΟΤΕΛΕΣΜΑΤΑ

Τα αποτελέσματα βάσει του Knee Society Score (KSS) ήταν πολύ καλά για 10 ασθενείς (excellent), για 7 καλά (good) και για 3 πτωχά (fair.)

Άνδρας, 54 ετών, 5 έτη μετεγχειρητικά, χωρίς συμπτώματα



Γυναίκα 46 ετών, 8 έτη μετεγχειρητικά, ήπια συμπτώματα



## ΣΥΜΠΕΡΑΣΜΑ

Πιστεύουμε ότι η θολωτή οστεοτομία κνήμης και χρήση κυκλικών πλαισίων είναι πολύ καλή λύση για τη διόρθωση της ραιβότητας του γόνατος.

Σε όλες τις περιπτώσεις είχαμε πολύ καλή διόρθωση του μηχανικού άξονα του σκέλους ενώ η χρήση κυκλικών πλαισίων επιτρέπει μετεγχειρητικές διορθώσεις του άξονα, σε περιπτώσεις υπολειπόμενης ραιβότητας, χωρίς την ανάγκη δεύτερης χειρουργικής επέμβασης



Γενικό Νοσοκομείο Ελευσίνας  
«Θριάσιο»  
Ορθοπαιδική Κλινική  
Διευθυντής Μ. Μπέλτσιος

## ΠΕΡΙΛΗΨΗ

Οστεοαρθρίτιδα γόνατος: θολωτή οστεοτομία κνήμης και διόρθωση σε ένα χρόνο με χρήση συσκευής Ilizarov.

Η διόρθωση των αξονικών παραμορφώσεων γύρω από το γόνατο μπορεί να καθυστερήσει την εξέλιξη της οστεοαρθρίτιδας γόνατος. Παρουσιάζουμε αποτελέσματα θολωτής οστεοτομίας και χρήσης Ilizarov.