

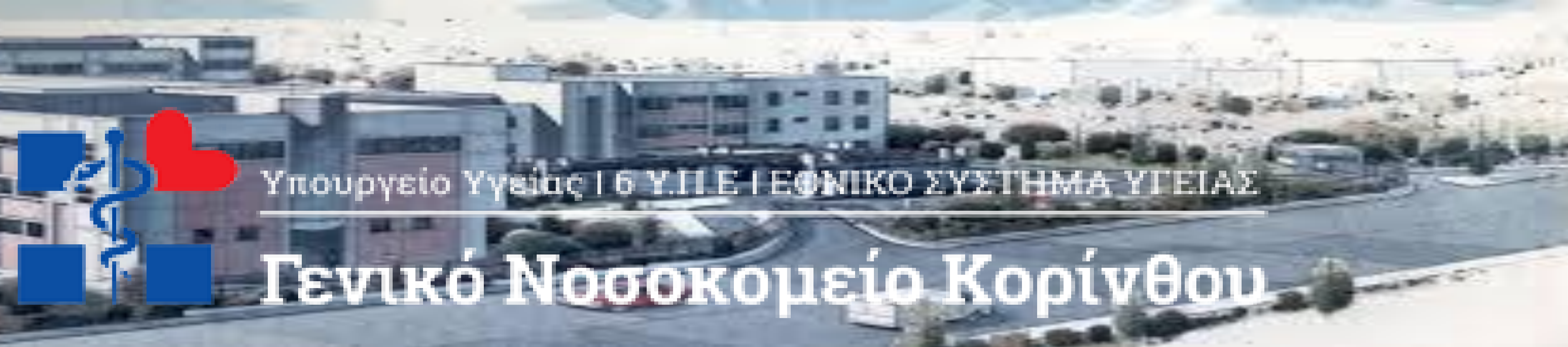


77^ο ΣΥΝΕΔΡΙΟ
ΕΛΛΗΝΙΚΗΣ ΕΤΑΙΡΕΙΑΣ
ΧΕΙΡΟΥΡΓΙΚΗΣ
ΟΡΘΟΠΑΙΔΙΚΗΣ &
ΤΡΑΥΜΑΤΟΛΟΓΙΑΣ
ΜΕ ΔΙΕΘΝΗ ΣΥΜΜΕΤΟΧΗ

6-9
ΟΚΤΩΒΡΙΟΥ
2021

Μέγαρο
Διεθνές Συνεδριακό
Κέντρο Αθηνών

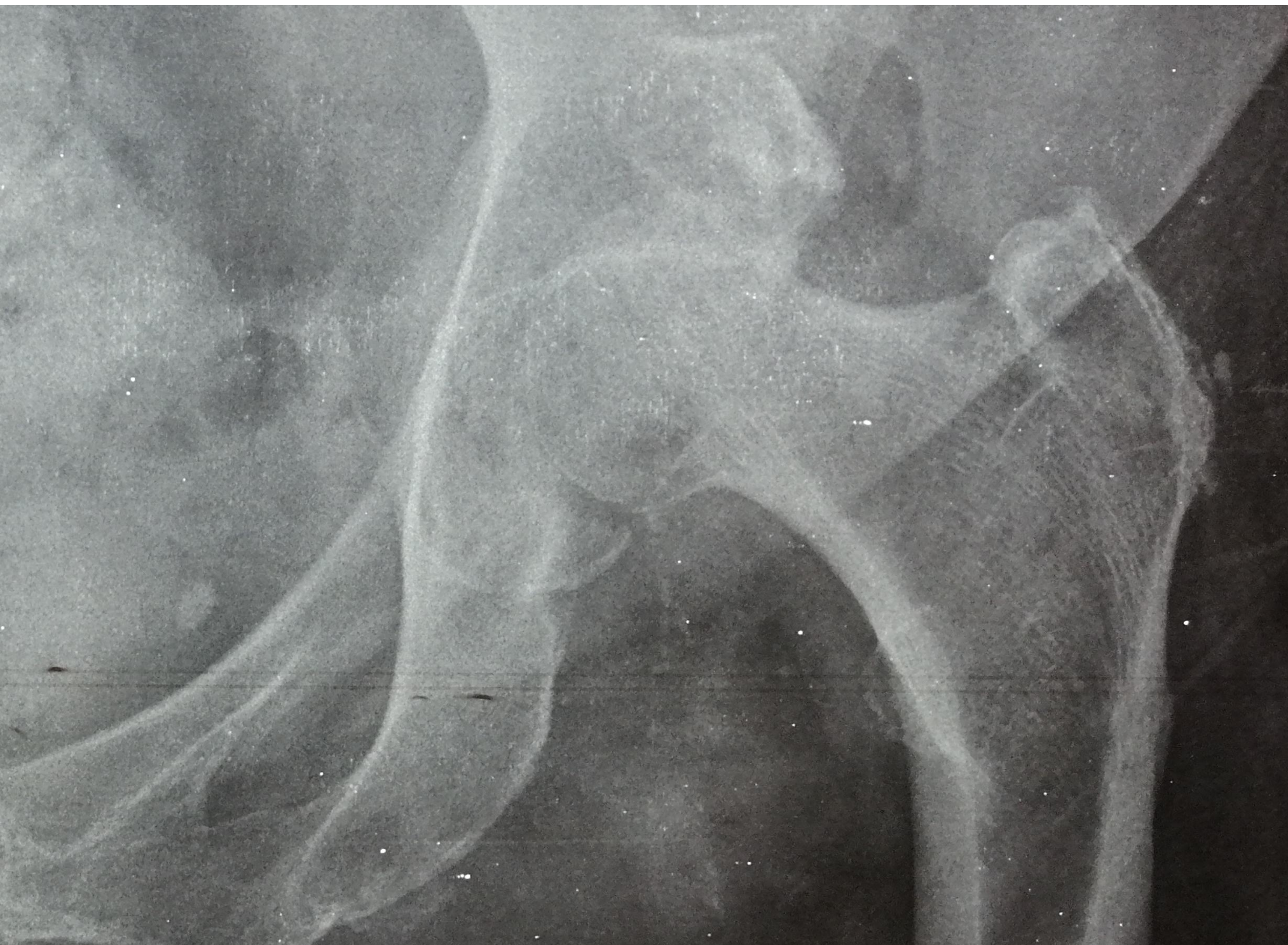Με τη Συμμετοχή
των Ελλήνων
Ορθοπαιδικών
της Διασποράς



Υπουργείο Υγείας | 6 Υ.Π.Ε | ΕΘΝΙΚΟ ΣΥΣΤΗΜΑ ΥΓΕΙΑΣ

Γενικό Νοσοκομείο Κορίνθου

ΟΣΤΕΟΝΕΚΡΩΣΗ ΜΗΡΙΑΙΑΣ ΚΕΦΑΛΗΣ ΜΕΤΑ ΑΠΟ ΕΞΑΡΘΡΗΜΑ ΙΣΧΙΟΥ ΜΕ ΚΑΤΑΓΜΑ ΚΟΤΥΛΗΣ.



Αδαμόπουλος Παναγιώτης MD, PhD, Τζούρος Χρυσόστομος MD, Αδρακτάς Αριστείδης MD, Ντίνος Νικόλαος MD, Σπύρου Ιωάννης MD, Αλεξανδρόπουλος Χρήστος MD, PhD.
Γενικό Νοσοκομείο Κορίνθου, Ορθοπαιδική κλινική

ΕΙΣΑΓΩΓΗ/ΣΚΟΠΟΣ.

Παρουσίαση περιστατικού κατάγματος οπισθίου τοιχώματος κοτύλης με εξάρθρωμα του ισχίου μετά από τροχαίο με δίκυκλο, το οποίο αντιμετωπίστηκε με εσωτερική οστεοσύνθεση της κοτύλης και παρουσίασε σε διάστημα 3 μηνών οστεονέκρωση της μηριαίας κεφαλής και προχωρήσαμε σε ολική αρθροπλαστική.

ΥΛΙΚΟ /ΜΕΘΟΔΟΣ.
Γυναίκα 74 ετών πολυτραυματίας μετά από τροχαίο με δίκυκλο. Παρουσίαζε εξάρθρωμα αριστερού ισχίου και κάταγμα οπισθίου τοιχώματος της κοτύλης. Πραγματοποιήθηκε σε πρώτο χρόνο κλειστή ανάταξη και εν συνεχεία σε δεύτερο χρόνο εσωτερική οστεοσύνθεση με πλάκα και βίδες με οπίσθια προσπέλαση. Η ασθενής ανάρρωσε χωρίς προβλήματα αλλά στο follow up στο τρίμηνο παρουσίασε οστεονέκρωση και ολοκληρωτική κταστροφή της μηριαίας κεφαλής. Ακολούθησε ολική αρθροπλαστική με τσιμεντένια κοτύλη και press fit stem

ΑΠΟΤΕΛΕΣΜΑ

Η ασθενής ανάρρωσε πλήρως από τις δύο επεμβάσεις και κινητοποιήθηκε άμεσα με πλήρη φόρτιση. Ακολούθησε πρόγραμμα φυσιοθεραπείας και follow up ανά μήνα μέχρι τους 3 μήνες και εν συνεχεία ανά 3 μήνες μέχρι τον πρώτο χρόνο.

ΣΥΜΠΕΡΑΣΜΑ

Τα κατάγματα λεκάνης είναι βαριές κακώσεις συχνότερα σχετιζόμενες με τροχαία ατυχήματα. Τα χειρουργεία αυτά παρουσιάζουν ιδιαίτερη δυσκολία. Σε πολλές περιπτώσεις ο μηχανισμός της κάκωσης προκαλεί και τραυματισμό της μηριαίας κεφαλής όπως στη περίπτωση μας και οδηγεί σχετικά σύντομα σε ολική αρθροπλαστική ισχίου. Η επιλογή του τύπου της προσθετικής κοτύλης εξαρτάται από την ποιότητα της κοτύλης μετά την αποκατάσταση του κατάγματος.

