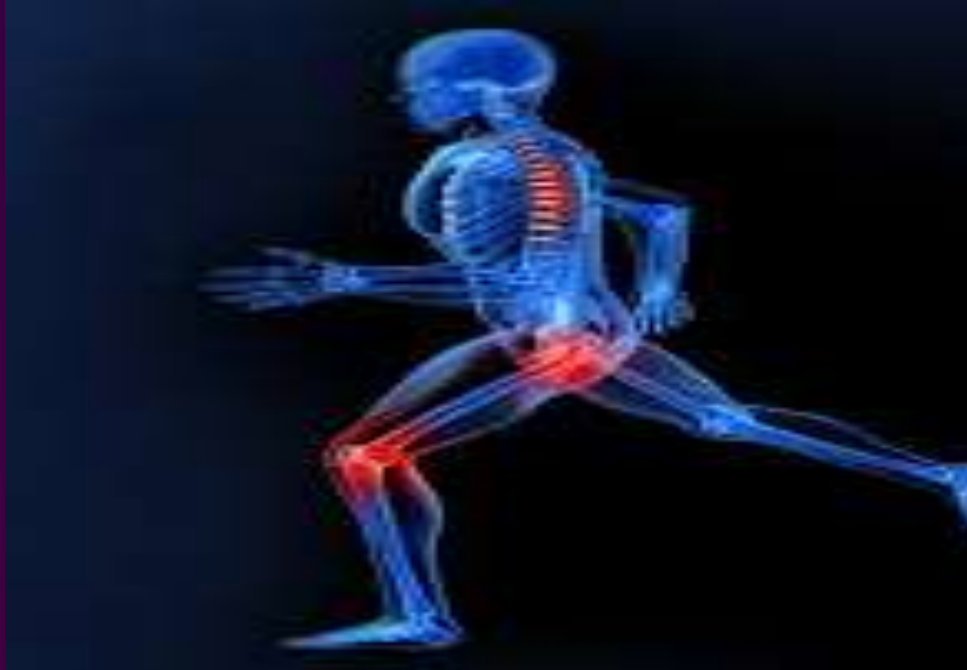

ΠΑΡΟΥΣΙΑΣΗ ΠΕΡΙΣΤΑΤΙΚΟΥ ΕΝΔΟΟΣΤΙΚΗ ΠΝΕΥΜΟΚΥΣΤΗ (INTRAOSSEUS PNEUMATOCYST) ΙΕΡΟΛΑΓΟΝΙΑΣ ΑΡΘΡΩΣΗΣ ΔΙΑΦΟΡΟΔΙΑΓΝΩΣΤΙΚΗ ΠΡΟΣΕΓΓΙΣΗ



Βυνιχάκης Γ¹, Λαζαρακοπούλου Δ², Γαλανόπουλος Ι³, Χανδρινός Μ⁴

1. Ορθοπαιδικός, Γενικό Νοσοκομείο Αργολίδας-Ν.Μ. Ναυπλίου, 2. Ιατρός, Γενικό Νοσοκομείο Αργολίδας-Ν.Μ. Ναυπλίου, 3. Ορθοπαιδική Κλινική, Γενικό Νοσοκομείο Ελευσίνας «Θριάσιο», 4. Ορθοπαιδικός, Γενικό Νοσοκομείο Αργολίδας-Ν.Μ. Άργους

Σκοπός:

Παρουσίαση σπάνιου περιστατικού με ενδοοστική πνευμοκύστη στην ιερολαγόνια άρθρωση και η διαφοροδιαγνωστική προσέγγιση που πρέπει να πραγματοποιηθεί.

Υλικό & Μέθοδος:

Ασθενής, άρρεν, 41ετών, με ελεύθερο ατομικό αναμνηστικό, προσήλθε στα εξωτερικά ιατρεία του Γενικού Νοσοκομείου Αργολίδας-Ν.Μ. Ναυπλίου αιτιώμενος οσφυοϊσχιαλγίας (κυρίως δεξιά) από μηνός, χωρίς ιστορικό κάκωσης.

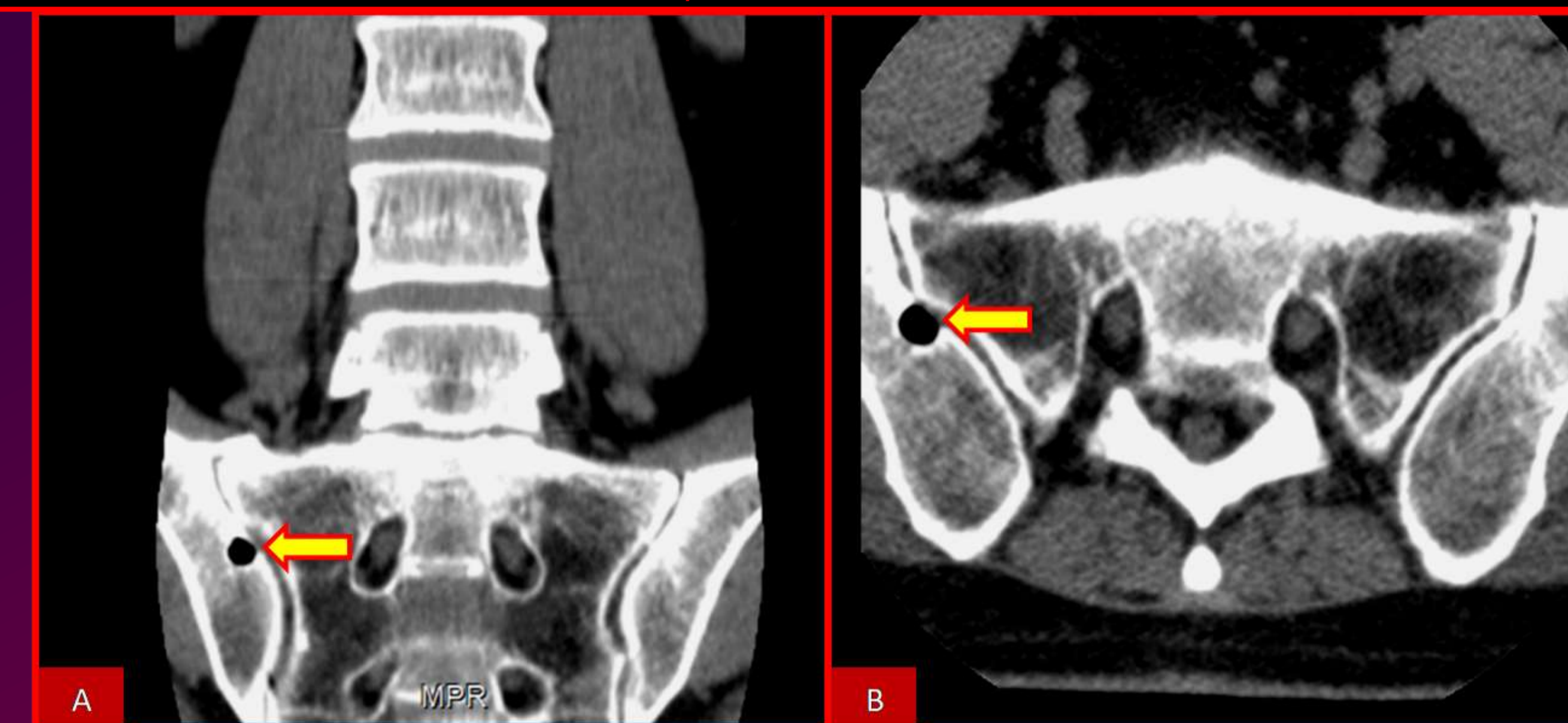
Αποτέλεσμα:

Εκ της κλινικής εξετάσεως παρατηρήθηκε άλγος εντοπισμένο στην δεξιά ιερολαγόνια άρθρωση. Ο ασθενής προσκόμισε αξονική τομογραφία οσφυϊκής μοίρας της σπονδυλικής στήλης (ΟΜΣΣ) στην οποία παρατηρήθηκε ενδοοστική πνευμοκύστη δεξιάς ιερολαγόνιας άρθρωσης. Πραγματοποιήθηκαν ακτινογραφίες ΟΜΣΣ και Λεκάνης-Ισχίων χωρίς ιδιαίτερα παθολογικά ευρήματα πλην της ενδοοστικής πνευμοκύστης. Στα πλαίσια διαφοροδιάγνωσης για πιθανή οστεομυελίτιδα, εστάλη εργαστηριακός έλεγχος (γενική αίματος, βιοχημικό, ΤΚΕ και CRP), ο οποίος ήταν φυσιολογικός. Στον ασθενή έγινε σύσταση για MRI ΟΜΣΣ και Ιερολαγονίων Οστών, στα πλαίσια του διαφοροδιαγνωστικού ελέγχου. Από τον MRI έλεγχο δεν παρατηρήθηκαν περαιτέρω αλλοιώσεις πλην μιας ομαλά περιγεγραμμένης, οζώδους κυστής.

Συμπεράσματα:

Η ενδοοστικής πνευμοκύστη αποτελεί εύρημα που χρήζει περαιτέρω διερευνήσεως. Παρατηρείται ως τυχαίο εύρημα συνήθως στην λαγόνιο οστό κοντά στην ιερολαγόνια άρθρωση (χωρίς όμως να επικοινωνεί με αυτήν) και στα σώματα των σπονδύλων. Μπορεί να είναι μια απλή κύστη αέρα στο οστό ή αποτέλεσμα οστεομυελίτιδας, οστεονέκρωσης ή οστεοβλαστικής μετάστασης. Είναι κατανοητό λοιπόν ότι θα πρέπει να γίνει σωστή διαφοροδιάγνωση, ώστε στις περιπτώσεις όπου υποκρύπτεται μία από τις παραπάνω σοβαρές αιτιολογίες της, να εφαρμοστεί η κατάλληλη θεραπευτική προσέγγιση στον ασθενή.

CT ΟΜΣΣ: ΕΝΔΟΟΣΤΙΚΗ ΠΝΕΥΜΟΚΥΣΤΗ (INTRAOSSEUS PNEUMATOCYST) ΙΕΡΟΛΑΓΟΝΙΑΣ ΑΡΘΡΩΣΗΣ



MRI ΛΕΚΑΝΗΣ-ΙΣΧΙΩΝ: ΕΝΔΟΟΣΤΙΚΗ ΠΝΕΥΜΟΚΥΣΤΗ (INTRAOSSEUS PNEUMATOCYST) ΙΕΡΟΛΑΓΟΝΙΑΣ ΑΡΘΡΩΣΗΣ

