ΓΙΓΑΝΤΟΚΥΤΤΑΡΙΚΟΣ ΟΓΚΟΣ ΟΝΥΧΟΦΟΡΟΥ ΦΑΛΑΓΓΑΣ ΑΚΡΑΣ ΧΕΙΡΟΣ: ΑΠΕΙΚΟΝΙΣΗ ΚΑΙ ΑΝΤΙΜΕΤΩΠΙΣΗ

AA 067

Δ.Ι. Θεοδώρου[1], Σ.Ι. Θεοδώρου[2], Π. Οικονόμου[3], Ε. Μπαλάση[3], Ε. Τατάνη[4], Π. Μέγας[4], Β. Τζίμας[5]

1Τμήμα Μαγνητικού-Αξονικού Τομογράφου, Γενικό Νοσοκομείο Ιωαννίνων, [2]Ακτινολογικό Τμήμα, Πανεπιστημιακό Γενικό Νοσοκομείο Ιωαννίνων
[3]Τμήμα Παθολογικής Ανατομίας, Γενικό Νοσοκομείο Ιωαννίνων, [4]Ορθοπαιδική Κλινική Παν/μιου Πατρών, [5]Ορθοπαιδική Κλινική, Γενικό Νοσοκομείο Ιωαννίνων

Ο γιγαντοκυτταρικός όγκος (GCT) εντοπίζεται σε νεαρά άτομα στα οστά της άκρας χειρός με συχνότητα 1,7-4%. Παρότι τοπικά επιθετικός, ο οστικός GCT θεωρείται καλοήθης όγκος, ο οποίος σπάνια υποτροπιάζει ή εξαλλάσσεται/μεθίσταται. Η κλινική εικόνα περιλαμβάνει διόγκωση, άλγος, περιορισμό κινητικότητας της παρακείμενης άρθρωσης ή παθολογικό κάταγμα. Η εξαίρεση επί υγιών ορίων με απόξεση (με ή χωρίς τοπική χρήση PMMA, αλκοόλης ή κρυοπηξίας) και η συστηματική χρήση βιολογικών παραγόντων με τροποποιητική δράση στον οστικό μεταβολισμό (διφωσφονικά, δενοσουμάμπη, ιντερφερόνη-α) χρησιμοποιούνται θεραπευτικά. Παρουσιάζεται η απεικονιστική διερεύνηση, ιστολογική εικόνα και κλινική αντιμετώπιση περιστατικού με οστικό GCT αντίχειρα. Άνδρας 21 ετών προσήλθε με ανώμαλα διογκωμένη και επώδυνη ονυχοφόρο φάλαγγα του δεξιού αντίχειρα από μηνός. Ο ακτινογραφικός έλεγχος ανέδειξε εκτεταμένη λυτική αλλοίωση και η CT (3D ανασυνθέσεις) απεικόνισε μεγάλο κυκλοτερές οστικό έλλειμμα της ονυχοφόρου φάλαγγας με διατήρηση άθικτης της άπω Φ-Φ άρθρωσης. Ο οστικός φλοιός απουσίαζε αντίστοιχα προς την κεφαλή της ονυχοφόρου φάλαγγας εξαιτίας διήθησης με συνοδό μάζα μαλακών μορίων. Η βλάβη είχε ενδιάμεση ένταση σήματος στις T1- και ανομοιογενώς υψηλή στις T2/STIR ακολουθίες, με μέτριο εμπλουτισμό στο σκιαγραφικό. Διενεργήθηκε βιοψία και η ιστολογική εξέταση τεκμηρίωσε την απεικονιστική διάγνωση οστικού GCT με επέκταση στους μαλακούς ιστούς. Χορηγήθηκε φαρμακευτική αγωγή με υψηλές δόσεις Vit D 25.000 i.u. (X2 φορές/εβδομάδα για 6 εβδομάδες) και ακολούθως 2.000 i.u σε συνδυασμό με συμπλήρωμα ασβεστίου 500mg άπαξ ημερησίως. Ταυτόχρονα χορηγήθηκε δενοσουμάμπη (Denosumab 120mg s.c X1 φορά/ μήνα για 7 μήνες). 10 μήνες μετά την έναρξη της αγωγής το οστικό έλλειμμα παρουσιάζει θεαματική πλήρωση περίπου στο 70% της ονυχοφόρου φάλαγγας του αντίχειρα. Εξαιτίας της ανώμαλης παραγωγής νέου οστού που περιορίζει το λειτουργικό και αισθητικό αποτέλεσμα της θεραπείας ο ασθενής προγραμματίζεται για απόξεση και συνέχιση της αγωγής. Η εκτεταμένη οστεόλυση με το συνοδό οστικό έλλειμμα απέτρεψαν τη χειρουργική εξαίρεση του όγκου. Η φαρμακευτική αγωγή είχε πολύ καλό αποτέλεσμα.

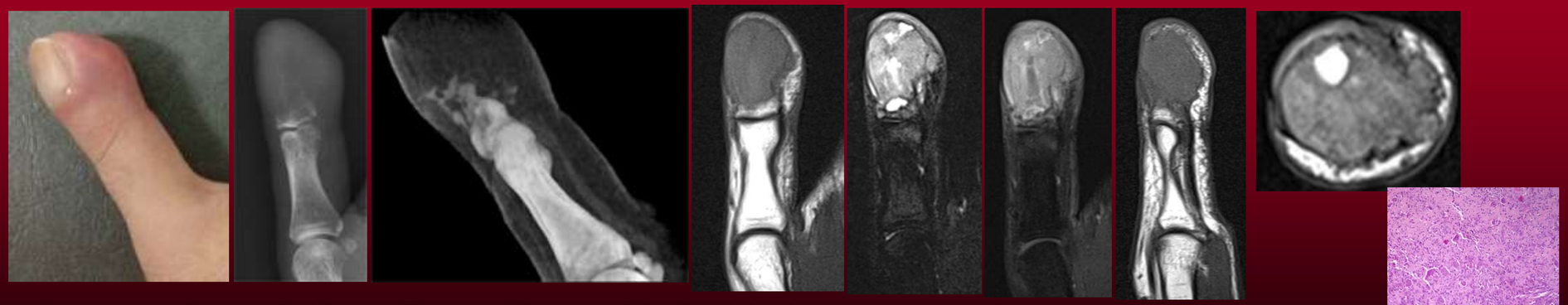

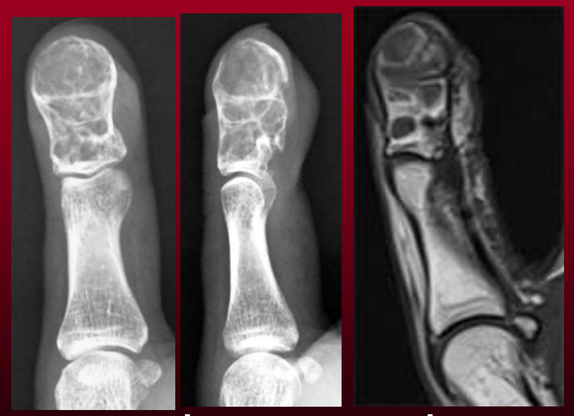

+ denosumab

Refs: Mavrogenis A et al. Giant cell tumor of bone revisited. SICOT 2017;3:54
Meena UK et al. Giant cell tumors of hand bones: a report of two cases 2015; 7:177-81