



ΕΝΔΙΑΦΕΡΟΥΣΑ ΠΕΡΙΠΤΩΣΗ ΟΞΕΙΑΣ ΑΝΤΙΣΩΜΑΤΙΚΗΣ ΑΠΟΡΡΙΨΗΣ ΗΠΑΤΙΚΟΥ ΜΟΣΧΕΥΜΑΤΟΣ ΚΑΤΑ ΤΗΝ ΑΜΕΣΗ ΜΕΤΕΓΧΕΙΡΗΤΙΚΗ ΠΕΡΙΟΔΟ

Οικονόμου Θεοδώρα¹, Καρακάση Κωνσταντίνα-Ελένη², Λιούλιος Γεώργιος^{3,4}, Ξωχέλλη Αλίκη³, Κατσάνος Γεώργιος², Τσουλφάς Γεώργιος², Φυλάκτου Ασημίνα³, Γουλής Ιωάννης¹

1. Δ' Παθολογική Πανεπιστημιακή Κλινική, Αριστοτέλειο Πανεπιστήμιο Θεσσαλονίκης, Γενικό Νοσοκομείο Θεσσαλονίκης «Ιπποκράτειο», 2. Χειρουργική Κλινική Μεταμοσχεύσεων, Αριστοτέλειο Πανεπιστήμιο Θεσσαλονίκης, Γενικό Νοσοκομείο Θεσσαλονίκης «Ιπποκράτειο», 3. Εθνικό Περιφερειακό Κέντρο Ιστοσυμβατότητας, Ανοσολογικό Εργαστήριο, Γενικό Νοσοκομείο Θεσσαλονίκης «Ιπποκράτειο», 4. Νεφρολογική Κλινική, Δημοκρίτειο Πανεπιστήμιο Θράκης, Πανεπιστημιακό Γενικό Νοσοκομείο Αλεξανδρούπολης

ΒΙΒΛΙΟΓΡΑΦΙΑ

- Lee et al. Antibody-mediated rejection of the liver allograft: An update and a clinico-pathological perspective. J Hepatol 2021
- Montano-Loza et al. Liver transplantation immunology: Immunosuppression, rejection, and immunomodulation. J Hepatol 2023

ΕΙΣΑΓΩΓΗ

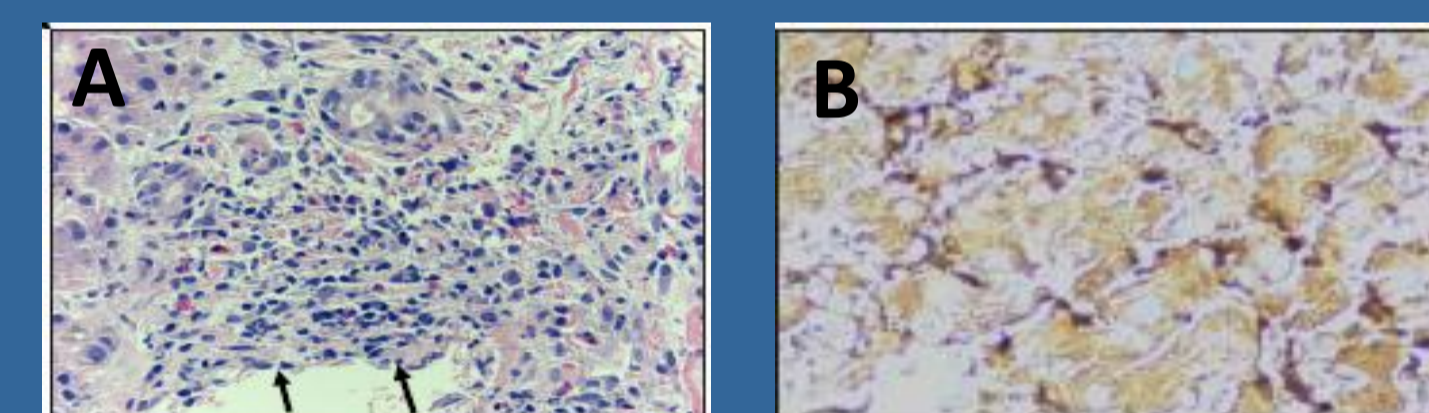
- Η μεταμόσχευση ήπατος (ΜΗ) θεωρείται κατάσταση χαμηλού ανοσολογικού κινδύνου, λόγω της ικανότητας του ήπατος να δεσμεύει και να καταστρέφει αντι-HLA αντισώματα τάξης-I, και μη έκφρασης μορίων HLA τάξης-II στα ηπατοκύτταρα.

- Από τις πρώτες μετεγχειρητικές ημέρες παρατηρήθηκε δυσλειτουργία του μοσχεύματος, με επιδεινούμενο ίκτερο (κορυφαίες τιμές ολικής χολερυθρίνης 30mg/dL, άμεσης 20mg/dL) και εμμένουσα τρανσαμινασαιμία (SGOT 250U/L, SGPT 350U/L).

ΠΕΡΙΓΡΑΦΗ ΤΟΥ ΠΕΡΙΣΤΑΤΙΚΟΥ

Αποτελέσματα ειδικού ελέγχου

Ιστολογική εξέταση	Ανοσολογικός έλεγχος
Η ιστολογική εξέταση ανέδειξε υπερτροφία των ενδοθηλιακών κυττάρων, διάταση των πυλαίων τριχοειδών και περιπυλαίο οίδημα (A), με έντονα θετική χρώση έναντι C4d (B), ευρήματα συμβατά με οξεία απόρριψη αντισωματικού τύπου (AMR)	HLA τυποποίηση υψηλής ανάλυσης σε δότη και λήπτη (0/6 συμβατά αλληλία), προσδιορίστηκαν αντι-HLA αντισώματα και βρέθηκε αυξημένος τίτλος DSA (HLA-A*02:01, HLA-B*45:01 και HLA-B*55:01), με MFI>10000.



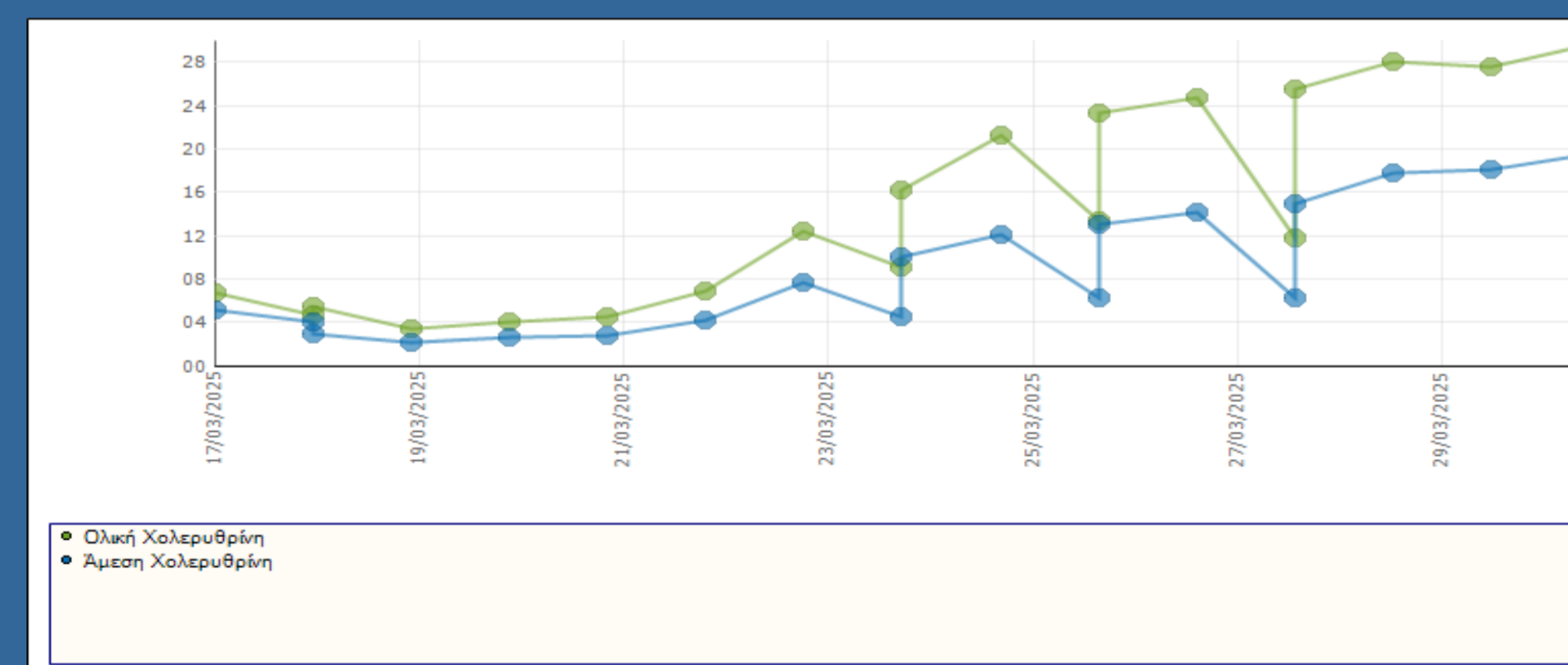
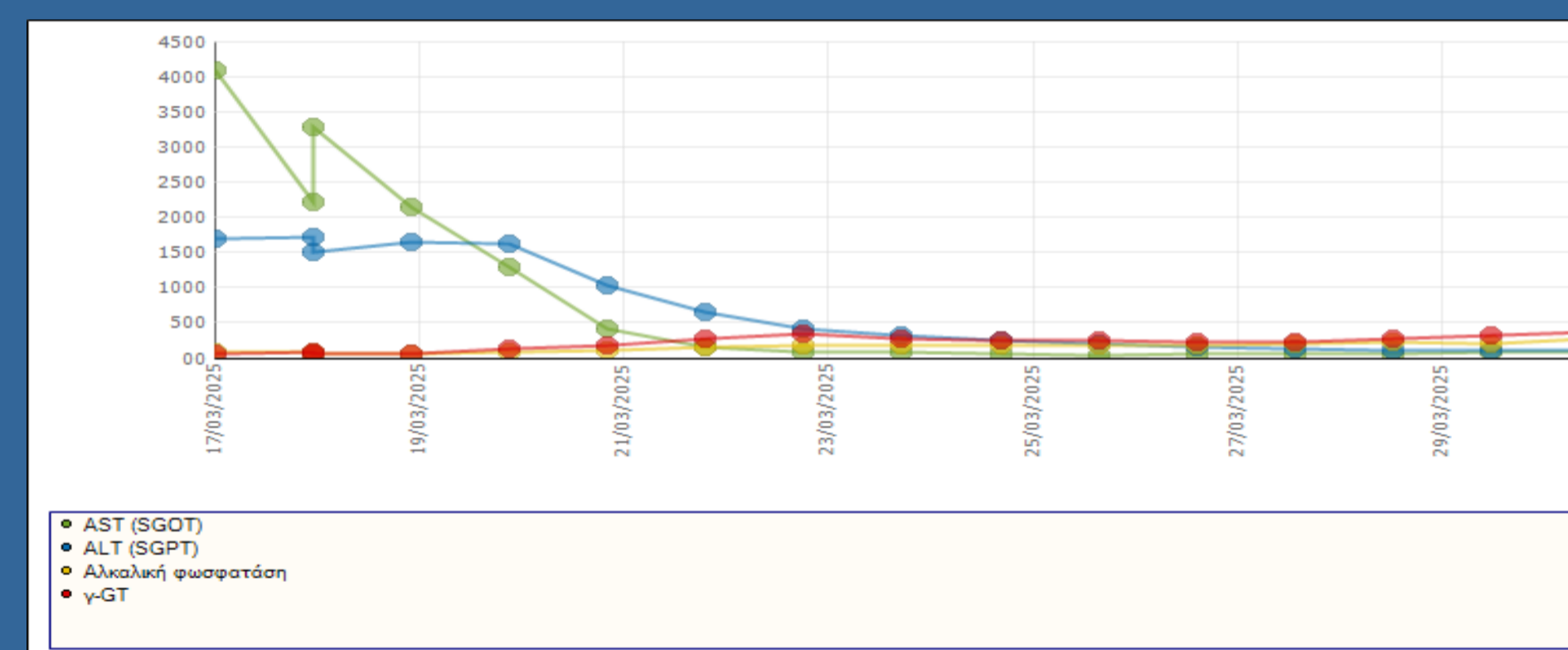
Παρακολούθηση

- Στα μεσοδιαστήματα των θεραπειών γίνονταν διαδοχικές μετρήσεις αντι-HLA αντισωμάτων τα οποία σταδιακά κατέγραψαν υποχώρηση, με παράλληλη βελτίωση και της ηπατικής λειτουργίας.
- Δύο μήνες μετά ο τίτλος των αντι-HLA αντισωμάτων μειώθηκε κατά 50%, ενώ τέσσερις μήνες μετά αρνητικοποιήθηκε.
- Η λειτουργία του μοσχεύματος παραμένει φυσιολογική μέχρι και σήμερα, 12 μήνες μετά τη ΜΗ.

ΣΚΟΠΟΣ & ΜΕΘΟΔΟΙ

- Παρουσιάζουμε ενδιαφέρουσα περίπτωση οξείας αντισωματικής απόρριψης σε λήπτη ηπατικού μοσχεύματος κατά την άμεση μετεγχειρητική περίοδο.
- Άρρεν ασθενής 62 ετών υποβλήθηκε σε μεταμόσχευση ήπατος από πτωματικό δότη 56 ετών, λόγω κίρρωσης σε έδαφος MASLD και ΗΚΚ εντός κριτηρίων Μιλάνου, χωρίς αξιόλογο λοιπό ατομικό ιστορικό.
- Άμεσα μετά το χειρουργείο τέθηκε σε ανοσοκατασταλτικό σχήμα βάση πρωτοκόλλου και σταθεροποιήθηκε σε αγωγή με κορτικοστεροειδή, τακρόλιμους, mycophenolate mofetil και χημειοπροφύλαξη με valganciclovir και trimethoprim/sulfamethoxazole.

Διαγραμματική απεικόνιση ηπατικής βιοχημείας τον 1^ο μήνα μετά τη ΜΗ



- Αφού αποκλείστηκαν χειρουργικά ή άλλα αίτια διαταραχής της ηπατικής λειτουργίας (απεικονιστικός και λοιπός εργαστηριακός έλεγχος φυσιολογικός), αποφασίστηκε η διενέργεια βιοψίας στο μόσχευμα και η αξιολόγηση από ειδικό παθολογοανατόμο.

- Συνδυάζοντας τα ιστολογικά δεδομένα με τα ευρήματα από τον ειδικό έλεγχο συμβατότητας/αντισωμάτων DSA και τον αποκλεισμό άλλων αιτιών ηπατικής δυσλειτουργίας, υποστηρίχθηκε η διάγνωση της AMR.

Πρωτόκολλο θεραπείας AMR

- 9 συνεδρίες πλασμαφαίρεσης, ακολουθούμενες από χορήγηση υψηλών δόσεων ενδοφλέβιας γ-σφαιρίνης (2-4gr/kg/d).
- Λόγω καθυστερημένης ανταπόκρισης προχώρησε και σε επόμενη γραμμή θεραπείας και χορηγήθηκε rituximab.

ΣΥΜΠΕΡΑΣΜΑΤΑ

- Τα προσχηματισμένα αντι-HLA αντισώματα μπορούν να προκαλέσουν οξεία αντισωματική απόρριψη ηπατικού μοσχεύματος.
- Ο έλεγχος ιστοσυμβατότητας, ο προσδιορισμός του τίτλου αντισωμάτων DSA και η υψηλή κλινική υποψία παίζουν καθοριστικό ρόλο στην έγκαιρη διάγνωση και ορθή αντιμετώπιση αυτής της σπάνιας και δύσκολης στην θεραπεία κλινικής οντότητας στη μεταμόσχευση ήπατος.

ΕΠΙΚΟΙΝΩΝΙΑ

Θεοδώρα Οικονόμου
Δ' Παθολογική Κλινική, Ιπποκράτειο ΓΝΘ
Email: oikotheod@yahoo.gr
Phone: 6939309428