Λεμφαγγειογραφία με Λιπιδιόλη ως θεραπευτική προσέγγιση χυλώδους ασκίτη μετά από δεξιά ευρεία ηπατεκτομή σε ασθενή με τοπικά προχωρημένο χολαγγειοκαρκίνωμα

Πισκιλίδης Παύλος, M.D.[1], Τζαβούλης Δημήτριος, M.D.[1], Ταχταράς Αθανάσιος, M.D.[1], Νικολακοπούλου Αγγελική, M.D.[1], Χατζηδάκης Ιωάννης, M.D.[1], Melanie Deutsch, M.D.[2], Καναλουπίτη Δήμητρα, M.D.[11]

Δ΄ Ογκολογική Κλινική, Γενική Κλινική ΙΑΣΩ, Αθήνα[1], Γενικό Νοσοκομείο Ιπποκράτειο Αθηνών [2]

Εισαγωγή:

Ο χυλώδης ασκίτης αποτελεί σπάνια αλλά σοβαρή επιπλοκή μετά από εκτεταμένες ηπατικές επεμβάσεις. Η λεμφαγγειογραφία με λιπιδιόλη, αν και λιγότερο διαδεδομένη πλέον, επανεξετάζεται ως ελάχιστα επεμβατική θεραπευτική προσέγγιση

Αρχική Θεραπευτική Προσέγγιση (08/2024 – 12/2024)

- Ασθενής: 48χρονη γυναίκα χωρίς συνοσηρότητα, ECOG PS0
- Διάγνωση: Τοπικά Εκτεταμένο ενδοηπατικό χολαγγειοκαρκίνωμα (διάγνωση 08/2024)
- Αρχική θεραπεία: 4 κύκλοι νεοεπικουρικής χημειο-ανοσοθεραπείας (Cisplatin + Gemcitabine + Durvalumab), 09/2024 – 11/2024
- Μερική ανταπόκριση στη θεραπεία (PR)
- Χειρουργείο: Δεξιά ευρεία ηπατεκτομή στο Paul-Brousse, Παρίσι (12/12/2024)

Μετεγχειρητική επιπλοκή 01/2025 – 02/2025

- Ανάπτυξη χυλώδους ασκίτη και πρώτη εισαγωγή σε Δημόσιο Νοσοκομείο Αθηνών (3 εβδομάδες μετά το χειρουργείο).
- Παρακέντηση: TG ~1500 mg/dL → Επιβεβαίωση χυλώδους ασκίτη
- Μετά από αρχική παρακέντηση και έναρξη διουρητικών εξιτήριο από Δημόσιο Νοσκομείο
- Κλινική επιδείνωση και Επανεισαγωγή στο ΙΑΣΩ με ειλεό, εμπύρετο, ↑ CRP
- Συντηρητική αγωγή με αντιβίωση, σωματοστατίνη, διουρητικά
- Εμμένων ασκίτης → Λεμφαγγειογραφία με Λιπιδιόλη (04/02/2025)

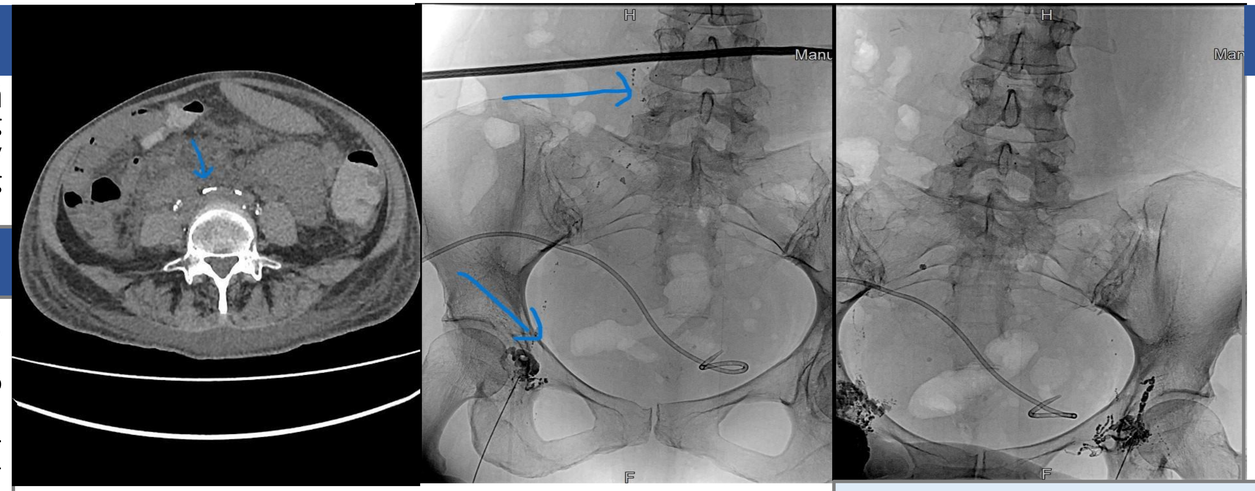

Φωτο 1,2,3 : σκιαγραφική απεικόνιση λιπιδιόλης

Αντιμετώπιση Εμμένοντος Χυλώδους Ασκίτη

- Διαδερμική λεμφαγγειογραφία & εμβολισμός με Λιπιδιόλη, 02/2025

Κλινική Έκβαση Περιστατικού

- ✅ Επιτυχής εντόπιση και εμβολισμός λεμφικής διαφυγής
- ✅ Σταδιακή μετατροπή ασκίτη από χυλώδη σε ορώδη με σημαντική πτώση TG ασκιτικού υγρού (από 1500mg/dL στα <100mg/dL)
- ✅ Σταδιακή μείωση όγκου ασκίτη
- ✅ Αφαίρεση παροχέτευσης
- ✅ Εξιτήριο σε σημαντικά βελτιωμένη κλινική κατάσταση

Περαιτέρω Αντιμετώπιση και Πορεία Ασθενούς

- Ο ασκίτης παραμένει σε ύφεση
- Σταδιακή διακοπή της διουρητικής θεραπείας
- Βελτιωμένη σίτιση της ασθενούς, αύξηση βάρους
- Απεικονιστική σταδιοποίηση χωρίς στοιχεία ενδεικτικά υποτροπής της νόσου
- Έναρξη επικουρικής χημειοθεραπείας με Capecitabine (03/2025) για 8 κύκλους, βάσει των δεδομένων της Phase 3 BILCAP Study.
- Άριστη ανοχή στη θεραπεία
- Συνέχιση στενής κλινικής και απεικονιστικής ογκολογικής παρακολούθησης ασθενούς (Clinical Surveillance)
- Η ασθενής παραμένει έως και σήμερα ελεύθερη υποτροπής

Διάγραμμα Σύνοψης περιστατικού

Συμπέρασμα

Η λεμφαγγειογραφία με Λιπιδιόλη αποτελεί αποτελεσματική και ασφαλή μέθοδο ελέγχου εμμένοντος μετεγχειρητικού χυλώδους ασκίτη. Παρά την περιορισμένη χρήση της, ενδείκνυται σε επιλεγμένους ασθενείς μετά από πολύπλοκες ηπατοχειρουργικές επεμβάσεις.